

UTILIZACIÓN DEL COLGAJO TRAM EN CÁNCER DE MAMA LOCALMENTE AVANZADO

Ariel Sánchez, Xavier Taype, Sebastián Gandolfo, Lisandro Vimos,
Verónica Sanchotena, Gustavo Táchela, Osvaldo Russo

RESUMEN

Objetivo

Evaluar la utilización del colgajo TRAM en el cierre de la pared torácica luego de la escisión tumoral como tratamiento local/regional en cáncer de mama localmente avanzado.

Material y método

Entre febrero del 2009 y marzo del 2012 en el hospital El Cruce, Alta Complejidad en Red, se presentaron 8 pacientes con cáncer de mama localmente avanzado que no respondieron a los tratamientos sistémicos. Seis casos afectados por tumor primario de mama, una recidiva en el lecho de mastectomía y una recidiva poscirugía conservadora. Se realizó resección oncológica con reconstrucción de defecto de partes blandas con colgajo TRAM, como tratamiento local/regional de la enfermedad.

Resultados

Ocho pacientes operadas. No se presentaron complicaciones mayores en el posoperatorio. La estadía hospitalaria promedio fue de 9 días. El seguimiento promedio fue de 18 meses (7-43). Una paciente falleció a los 8 meses por progresión de la enfermedad; 4 pacientes con metástasis, 1 paciente con recidiva local más metástasis y 2 pacientes libres de enfermedad. Todas las pacientes manifestaron satisfacción con el procedimiento quirúrgico.

Conclusión

El colgajo TRAM es una buena opción reconstructiva en pacientes con cáncer de mama localmente avanzado. La calidad de vida fue mejorada en este grupo de pacientes, con una baja tasa de complicaciones posquirúrgicas.

Palabras clave

Colgajo TRAM. Cáncer de mama.

SUMMARY

Objective

To evaluate the use of the TRAM flap in the closure of the chest wall after tumor resection and loco-regional therapy in locally advanced breast cancer.

Materials and methods

Between February 2009 and March 2012 in the hospital The Crossing, High Complexity Red showed 8 patients with locally advanced breast cancer who did not respond to systemic treatments. Six cases affected by breast primary tumor, one

recurrence in the mastectomy bed and one recurrence post-conserving surgery. Oncologic resection was performed with reconstruction of soft tissue defect TRAM flap as loco-regional treatment of the disease.

Results

Eight patients operated. There were no major complications in the postoperative period. The average hospital stay was 9 days. The average follow-up was 18 months (7-43). One patient died at 8 months for disease progression, 4 patients with metastasis, one local recurrence with metastasis and 2 patients free of disease. All patients were satisfied with the surgical procedure.

Conclusion

The TRAM flap is a good reconstructive option in patients with locally advanced breast cancer. Quality of life was improved in this group of patients, with a low rate of post-surgical complications.

Key words

TRAM flap. Breast Cancer.

INTRODUCCIÓN

El cáncer de mama localmente avanzado se considera una enfermedad sistémica en el momento del diagnóstico, como consecuencia de esto el tratamiento debe ser multidisciplinario, pero principalmente sistémico, focalizándose en la enfermedad a distancia. Las pacientes con cáncer localmente avanzado voluminoso, de origen no inflamatorio, que presentan compromiso extenso de la piel, del músculo pectoral o infiltración de la pared torácica con mala respuesta a los tratamientos sistémicos son de muy difícil manejo local/regional, con mal pronóstico y mala calidad de vida.

Finalizado el tratamiento sistémico, la cirugía es la manera más rápida y eficaz de dar una respuesta completa a nivel local de la enfermedad y mejorar la calidad de vida, independientemente del pronóstico y severidad de la enfermedad.^{2,3} La misma puede provocar grandes defectos de la pared torácica, requiriendo procedimientos reconstructivos para su cierre. En la literatura se describen múltiples procedimientos reconstructivos: injertos de piel, colgajos locales, colgajo de epiplón, colgajos abdominales y colgajos fascio-cutáneos. En nuestro trabajo evaluamos la utilización del colgajo TRAM para el

cierre del defecto de partes blandas de la región torácica, luego de la escisión tumoral completa.

MATERIAL Y MÉTODO

Entre febrero del 2009 y marzo del 2012 en el hospital El Cruce, Alta Complejidad en Red, la mayoría de las pacientes con cáncer de mama localmente avanzado recibieron el tratamiento estándar de quimioterapia preoperatoria, seguido de mastectomía radical modificada.

En dicho período se presentaron 8 pacientes con cáncer de mama localmente avanzado, con compromiso extenso de la piel, infiltración o no del músculo pectoral y/o satelitosis en la misma mama, sin respuesta clínica a los tratamientos sistémicos.

De las 8 pacientes, 6 casos afectados por tumor primario de mama, 1 caso por recidiva en el lecho de mastectomía y 1 caso por recidiva poscirugía conservadora. Todas las pacientes fueron estadificadas al ingreso con tomografía de tórax, centellograma óseo y ecografía hepática, presentando 2 pacientes metástasis a distancia al momento de la consulta.

Las características clínicas, tamaño tumoral, TNM, diagnóstico, estadificación y el perfil molecular son descriptos en la Tabla I.

Paciente	Edad	Clínica	TNM	Diagnóstico	Estadificación preoperatoria	Perfil molecular
1	50	Tumor primario 23x17 mm	T4bN2M0	Ductal infiltrante	IIIB	Triple negativo
2	52	Tumor primario 45x23 mm	T4bN2M0	Lobulillar infiltrante	IIIB	Triple negativo
3 (Figura 1)	66	Recidiva en lecho de mastectomía 45x24 mm		Ductal infiltrante		Triple negativo
4 (Figura 2)	53	Tumor primario 54x33 mm	T4bN2M1	Ductal infiltrante	IV	Luminal A
5 (Figura 3)	58	Tumor primario 28x37 mm	T4bN2M0	Ductal infiltrante	IIIB	Luminal A
6	62	Recidiva en cirugía conservadora 17x21 mm		Ductal infiltrante		Triple negativo
7	59	Tumor primario 12x14 mm	T4bN2M0	Ductal infiltrante	IIIB	Luminal A
8 (Figura 4)	43	Tumor primario 68x57 mm	T4bN2M1	Ductal infiltrante	IV	Triple negativo

Tabla I

Se realizaron tratamientos sistémicos preoperatorios en todos los casos, con escasa respuesta a los mismos. Los tratamientos sistémicos realizados se describen en la Tabla II.

Finalizados dichos tratamientos, todas las pacientes fueron revaluadas por el Comité de Tumores, ofreciendo el mejor tratamiento disponible según cada caso en particular y decidiendo la indicación quirúrgica a nivel paliativo, con el fin de mejorar el control local/regional y la calidad de vida de las pacientes.

Se realizó en todos los casos resección quirúrgica con márgenes oncológicos y reconstrucción del defecto de partes blandas torácico con colgajo TRAM.

RESULTADO

Se operaron 8 pacientes con cáncer de mama localmente avanzado con escasa respuesta a los tratamientos sistémicos. En 3 casos se realizó mastectomía radical modificada, en 3 casos

mastectomía radical por cáncer de mama primario, en 1 caso mastectomía simple y en 1 caso resección de partes blandas por recidiva local luego de cirugía conservadora y mastectomía radical modificada.

En todos los casos el defecto de partes blandas fue cubierto con colgajo TRAM. En 7 casos se realizó con colgajo TRAM pediculado homo-

Paciente	Tratamiento sistémico preoperatorio
1	AC x 4 - Paclitaxel x 12 semanal
2	AC x 4 - Paclitaxel x 12 semanal
3	Paclitaxel x 12 semanal
4	AC x 6 - Paclitaxel
5	AC x 6 - Paclitaxel
6	Paclitaxel x 12 semanal
7	AC x 4 - Paclitaxel x 12 semanal
8	AC x 4 - Paclitaxel x 12 semanal

Tabla II

Paciente	Estadía hospitalaria (días)	Complicaciones	Follow up (meses)	Recidiva local	Metástasis	Estado actual
1	6	–	7	No	No	Viva
2	8	Infección de partes blandas	8	No	Sí (Derrame pleural neoplásico)	Fallecida
3	9	Necrosis parcial del colgajo	43	No	No	Viva
4	6	Necrosis parcial del colgajo	16	No	Sí	Viva
5	15	–	13	Sí	Sí	Viva
6	7	–	15	No	Sí	Viva
7	8	Infección de partes blandas	21	No	Sí	Viva
8	16	–	24	No	Sí	Viva

Tabla III

lateral y en 1 caso colgajo TRAM microquirúrgico.

En la reconstrucción de pared abdominal se utilizó malla de polipropileno monofilamento en ubicación preperitoneal.

No hubo complicaciones mayores en el posoperatorio inmediato. Se presentaron 4 complicaciones menores: 2 infecciones de partes blandas y 2 necrosis parciales del colgajo TRAM. Las infecciones locales tratadas con ATB sistémicos y las necrosis parciales se trataron con resección y cierre simple.

La estadía hospitalaria promedio fue de 9,37 días (6-16). El seguimiento posoperatorio fue de 7 a 43 meses con un promedio de 18 meses.

De las 8 pacientes operadas, 1 paciente falleció a los 8 meses de la cirugía por progresión sistémica de la enfermedad (derrame pleural neoplásico), 7 pacientes vivas al finalizar el trabajo. Cinco pacientes con esquemas de quimioterapia de segunda y tercera línea, por presentar 4 casos metástasis (MTS) a distancia y 1 caso recidiva local/regional más MTS, 2 pacientes libres de enfermedad al finalizar el trabajo (Tabla III).

No se observaron complicaciones en la pared abdominal.

En la consulta posoperatoria las 8 pacientes operadas manifestaron haber mejorado su calidad de vida personal y de relación social.

DISCUSIÓN

Las pacientes con cáncer de mama localmente avanzado de gran tamaño que presentan escasa respuesta a la quimioterapia preoperatoria, son de difícil manejo y demandan trabajos por equipos multidisciplinares.

El trabajo publicado por el Instituto Nacional del Cáncer en Milán que enroló 277 pacientes en estadio IIIA y IIIB, las cuales recibieron tratamiento neoadyuvante de 3 ciclos y luego se seleccionaron en forma aleatoria para recibir radioterapia o someterse a cirugía (mastectomía radical modificada). Tras esos tratamientos las participantes recibieron 6 series adicionales de quimioterapia. El mejor resultado se logró cuando la cirugía se intercaló entre la quimioterapia; en esos casos se logró una tasa de control local completo del 82%. En cambio, en la que se uti-

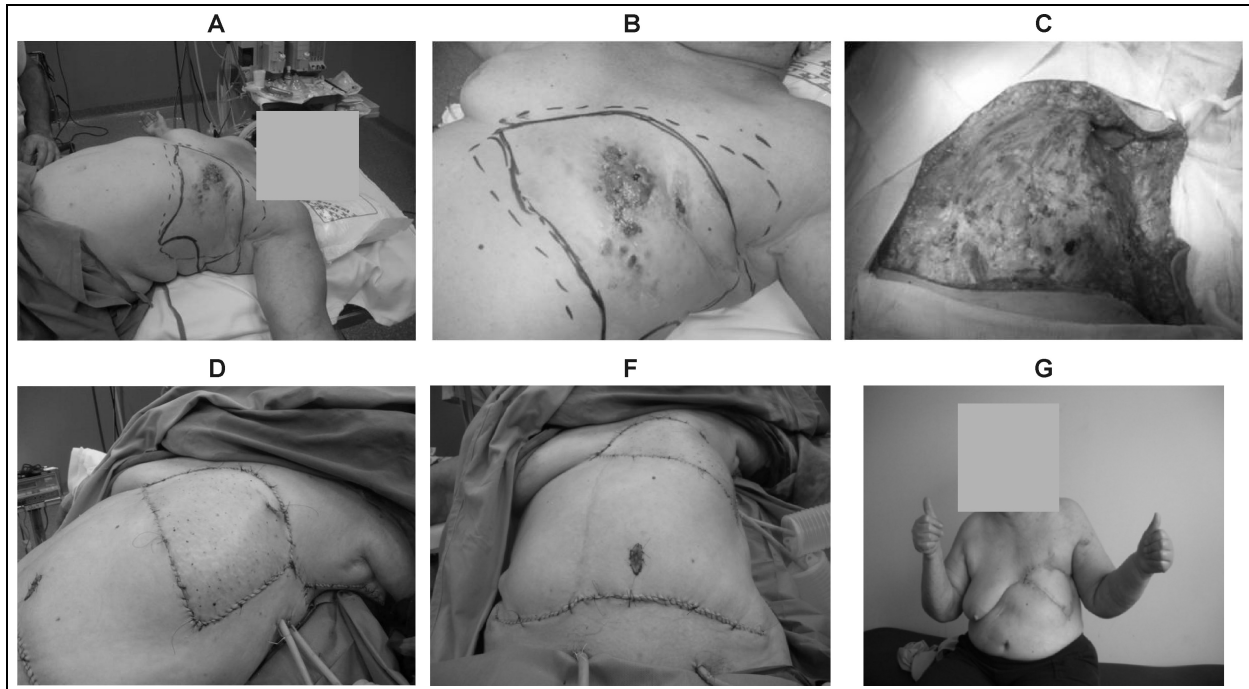


Figura 1. Paciente N°3. **A-B:** Recidiva en lecho de mastectomía. **C:** Resección de partes blandas. **D-F:** Cierre de defecto con colgajo TRAM. **G:** Posoperatorio libre de enfermedad luego de 33 meses.

lizó quimioterapia seguida de radioterapia sin cirugía, la tasa de control local completo fue significativamente menor, de 63%. En el mismo trabajo la tasa global de supervivencia a 5 años fue superior en el grupo de quimioterapia-cirugía-quimioterapia que en el grupo de quimioterapia-radioterapia: 49,4 vs. 19,7%.¹

El M.D. Anderson Cancer Center presentó una serie de 90 pacientes con cáncer de mama localmente avanzado o recidivado (en estadio III y IV) que requirieron reconstrucción inmediata de la pared torácica como parte del tratamiento quirúrgico. Excepto 10 pacientes, todas realizaron tratamiento neoadyuvante, adyuvante y la mayoría recibió radioterapia. El tamaño de los tumores y los defectos de la pared torácica eran significativos. En la reconstrucción de los defectos se utilizó una variedad de colgajos (generalmente TRAM y dorsal ancho) y el 20% de las pacientes requirió múltiples colgajos para lograr el cierre de la herida. Se observó cerca del 25%

de complicaciones relacionadas con el colgajo, que consistieron sobre todo en infecciones autolimitadas de la herida, demora en la curación, hematomas y seromas. Se observó pérdida total del colgajo en alrededor del 1% de los casos. Las complicaciones médicas fueron mayormente respiratorias, como neumonía, insuficiencia cardíaca congestiva o derrame pleural, con una incidencia de aproximadamente 27%. No tuvieron muertes intraoperatorias y la estadía media en el hospital fue de 7 días. La supervivencia promedio fue apenas mayor de 2,5 años y los procedimientos presentaron baja morbilidad. Como en otras publicaciones, la supervivencia se relacionó con el estadio de la enfermedad y no con la complejidad de la cirugía, lo que subraya el papel de la cirugía paliativa en el cáncer de mama avanzado.²⁻⁴

Muchas publicaciones afirman que el uso de la radioterapia preoperatoria aumenta las complicaciones de la reconstrucción de la pared to-

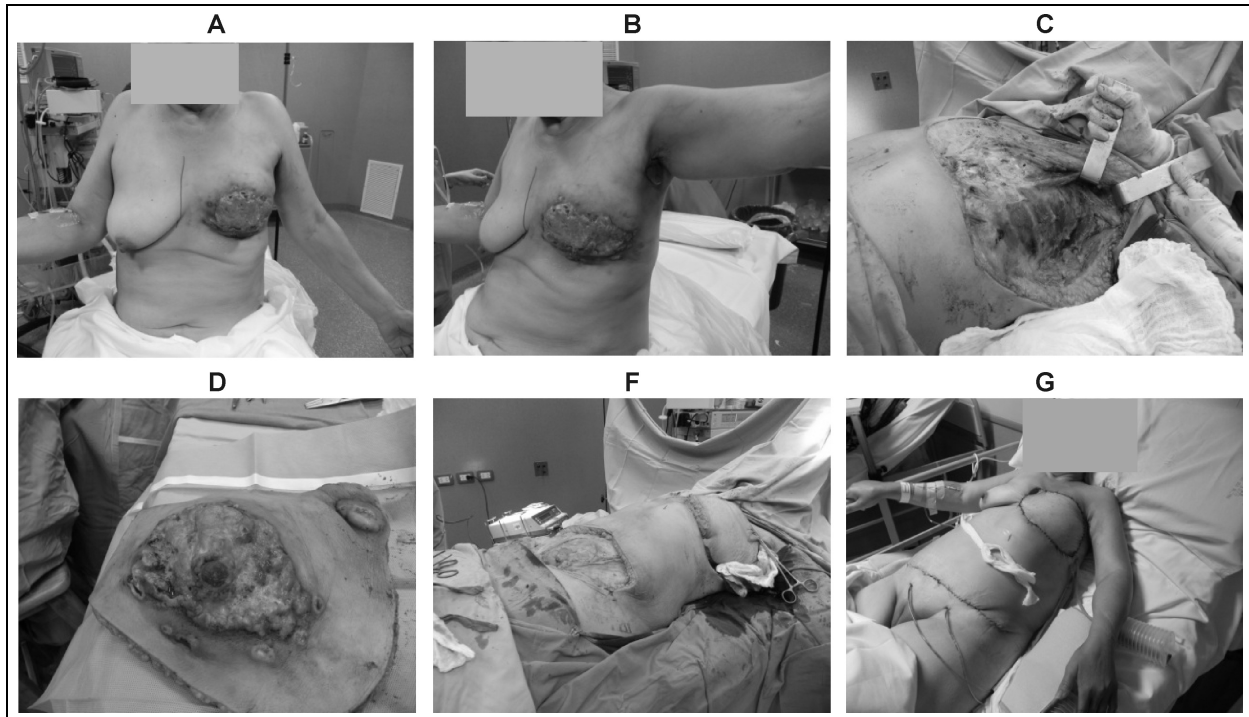


Figura 2. Paciente N°4. **A-B:** Carcinoma de mama primario con adenopatía axilar ulcerada. **C:** Mastectomía radical modificada. **D:** Pieza quirúrgica con adenopatía axilar. **F-G:** Colgajo TRAM.

rácica. El trabajo publicado por el Dr. Kroll SS del Department of Reconstructive and Plastic Surgery del M.D. Anderson Cancer Center, comparó la reconstrucción mamaria con tejidos autólogos en 82 pacientes con historia de radioterapia previa *versus* pacientes con similar reconstrucción sin irradiación previa, observándose mayores complicaciones en las pacientes irradiadas (39%) *versus* las no irradiadas (25%).⁵

Con relación al colgajo utilizado para cubrir el defecto de la pared torácica, se utilizó el colgajo TRAM *flap*, el cual tiene la ventaja de aportar mayor cantidad de piel respecto al colgajo del dorsal ancho, ya que en este último, la paleta de piel recolectada junto con el colgajo mio-cutáneo se ve limitada al cierre primario de la espalda, por lo que no es recomendable superar los 10 cm de ancho.⁶

El trabajo publicado por el Dr. Stafeno Martella y col. de la división de Cirugía Plástica y Reconstructiva del Instituto Europeo de Onco-

logía, analizó la morbilidad, estadía hospitalaria, el comienzo de tratamiento oncológico y la calidad de vida entre el colgajo TRAM (70% de las pacientes operadas) *versus* colgajo dorsal ancho y colgajo fascio-cutáneo (30% de las pacientes). Todos los colgajos TRAM fueron utilizados en defectos de pared mayores a 15 cm o antecedentes de radioterapia *versus* colgajo dorsal o fascio-cutáneo, que se utilizaron en defectos de menor tamaño. El resultado del mismo no encontró diferencias significativas entre los distintos colgajos en los ítems analizados.⁷

CONCLUSIONES

La eliminación macroscópica del tumor con reconstrucción del defecto torácico mejora el control local/regional de la enfermedad.

Los grandes defectos de la pared torácica luego de la resección oncológica por cáncer de mama localmente avanzado requieren de pro-

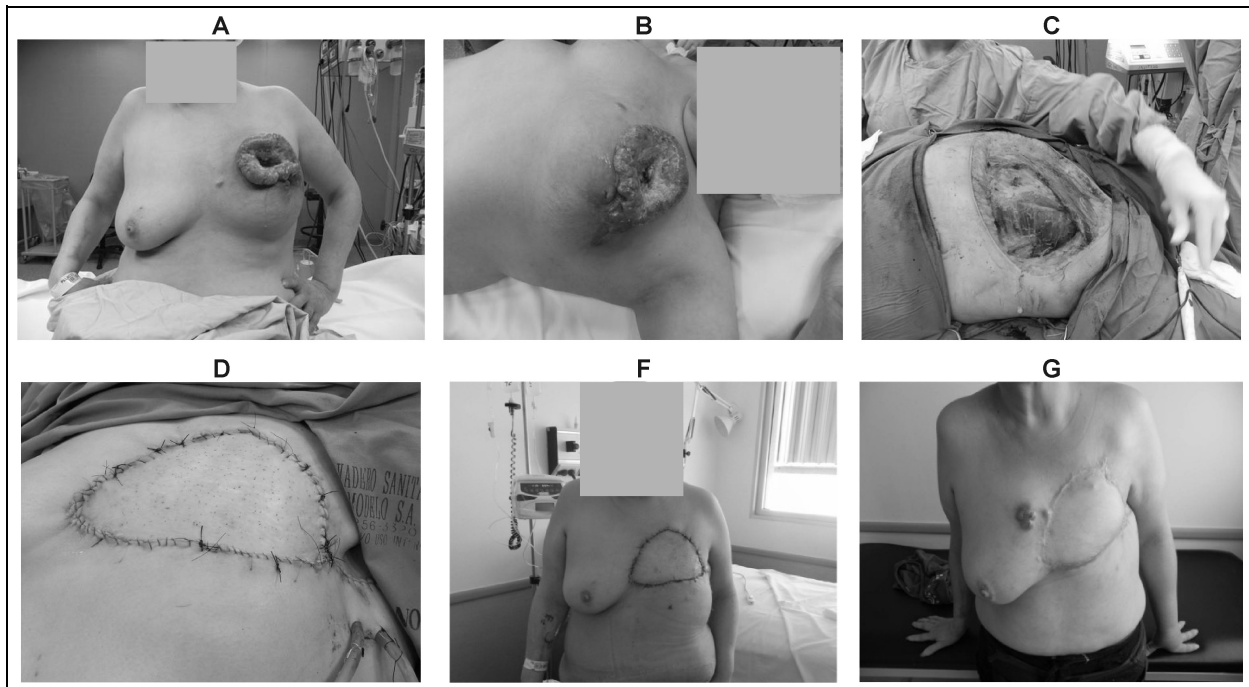


Figura 3. Paciente N°5. **A-B:** Carcinoma de mama primario con satelitosis en la misma mama. **C:** Mastectomía radical modificada. **D-F:** Cierre de defecto con colgajo TRAM. **G:** Recaída local/regional a los 6 meses.

cedimientos reconstructivos para su cierre.

El colgajo TRAM presentó una tasa baja de complicaciones y una aceptable estadía hospitalaria.

Durante la visita posoperatoria, las pacientes afirmaron sentirse mejor en su vida personal y social.

En resumen, el colgajo TRAM es un procedimiento excelente para la reconstrucción del defecto quirúrgico en pacientes con cáncer de mama localmente avanzado, mejorando principalmente la calidad de vida, sin mejorar la supervivencia de las mismas.

REFERENCIAS

1. Valagussa P, Zambetti M, Bignami P, de Lena M, Varini M, Zucali R, Rovini D, Bonadonna G. T3b-T4 breast cancer: factors affecting results in combined modality treatments. *Clin Exp Metastasis* 1983; 1(2): 191-202.
2. Arnold PG, Pairolero PC. Chest-wall reconstruction: an account of 500 consecutive patients. *Plast Reconstr Surg* 1996; 98(5): 804-10.
3. Davila E, Vogel CL. Management of locally advanced breast cancer (stage III): a review. *Int Adv Surg Oncol* 1984; 7: 297-327.
4. Hortobagyi GN, Ames FC, Buzdar AU, Kau SW, McNeese MD, Paulus D, Hug V, Holmes FA, Romsdahl MM, Fraschini G, et al. Management of stage III primary breast cancer with primary chemotherapy, surgery, and radiation therapy. Review. *Cancer* 1988; 62(12): 2507-16.
5. Kroll SS, Schusterman MA, Reece GP, Miller MJ, Smith B. Breast reconstruction with myocutaneous flaps in previously irradiated patients. *Plast Reconstr Surg* 1994; 93(3): 460-9.
6. Bland-Copeland. La mama. 3ª Edición. Alabama: Procedimientos quirúrgicos en cáncer de mama localmente avanzado y regional. 2007; pp.1296-1315.
7. Martella S, Caliskan M, Brenelli F, et al. Surgical clo-

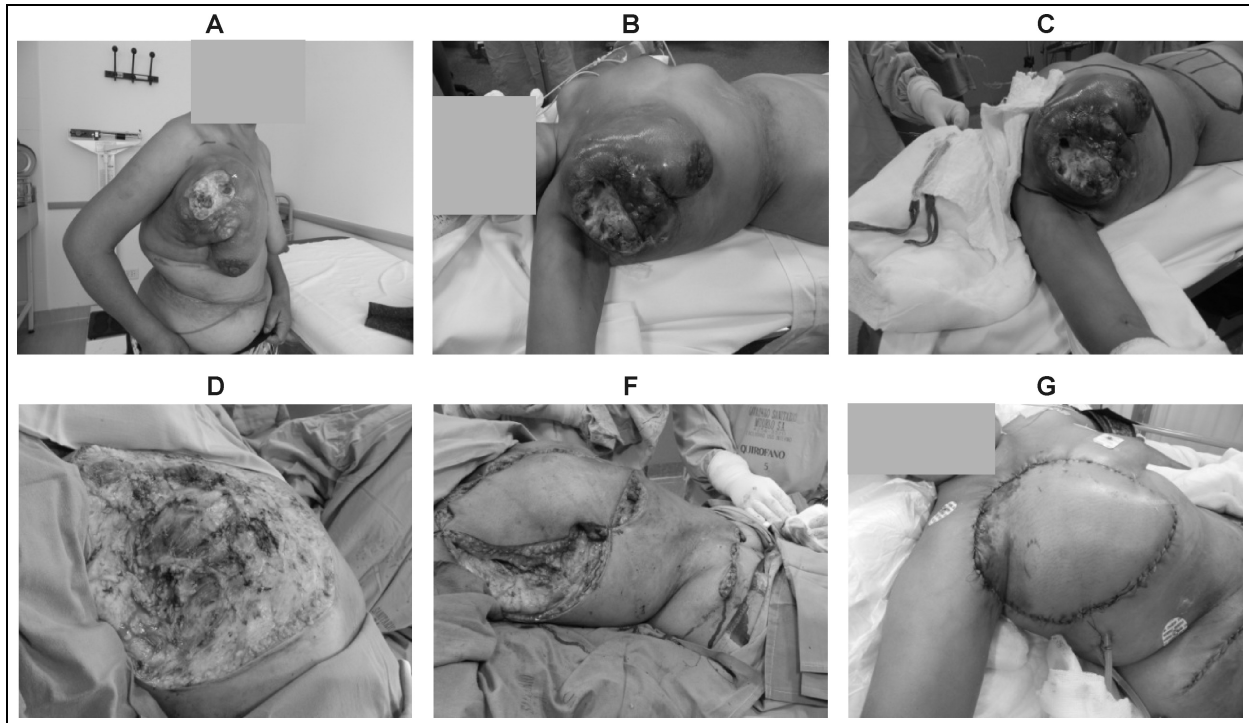


Figura 4. Paciente N°8. **A-B-C:** Carcinoma de mama primario. **D:** Mastectomía radical. **F:** Colgajo TRAM. **G:** Colgajo TRAM al quinto día posoperatorio.

- sure of chest Wall in noninflammatory locally advanced breast carcinoma with ulceration of the skin. *Breast J* 2008; 14(4): 345-352.
8. Zambetti M, Oriana S, Quattrone P, Verderio P, Terenziani M, Zucali R, Valagussa P, Bonadonna G. Combined sequential approach in locally advanced breast cancer. *Ann Oncol* 1999; 10(3): 305-10.
 9. Zucali R, Uslenghi C, Kenda R, Bonadonna G. Natural history and survival of inoperable breast cancer treated with radiotherapy and radiotherapy followed by radical mastectomy. *Cancer* 1976; 37(3): 1422-31.
 10. Larson DL, McMurtrey MJ. Musculocutaneous flap reconstruction of chest-wall defects: an experience with 50 patients. *Plast Reconstr Surg* 1984; 73(5): 734-40.
 11. Tran NV, Chang DW, Gupta A, Kroll SS, Robb GL. Comparison of immediate and delayed free TRAM flap breast reconstruction in patients receiving post-mastectomy radiation therapy. *Plast Reconstr Surg* 2001; 108(1): 78-82.
 12. Kroll SS, Schusterman MA, Reece GP, Miller MJ, Smith B. Breast reconstruction with myocutaneous flaps in previously irradiated patients. *Plast Reconstr Surg* 1994; 93(3): 460-9.
 13. Baldwin BJ, Schusterman MA, Miller MJ, Kroll SS, Wang BG. Bilateral breast reconstruction: convention al versus free TRAM. *Plast Reconstr Surg* 1994; 93(7): 1410-6.
 14. Montoya D, Cresta C, Noblía C, González E, Armanasco E, Azar M, Ipiña M, Abdón C, Mickiewicz E, Álvarez A, Gorostidy S, Giménez L, Marino L. Tratamiento neoadyuvante en cáncer de mama - Quince años de tratamiento local y sistemático. *Rev Arg Mastol* 2011; 30(105): 308-322.
 15. Guscelli C, Eidenson G, Angrigiani C. Mastectomía con preservación de piel y colgajo toracolateral. *Rev Arg Mastol* 2010; 29(102): 12-24.
 16. González E. Curso de controversias en Mastología. Reconstrucción mamaria. Posrecidiva local de cirugía conservadora. ¿Siempre es posible? *Rev Arg Mastol* 2011; 30(107): 192-203.
 17. Horton GS, Garbovesky C, Yaniuk MA, Fusari DG, Arias C, Flaks D, Kisman R, Vieytes MdelC, Lerzo G. Carcinoma localmente avanzado y tratamiento conservador de la mama posquimioterapia neoadyuvante. *Rev Arg Mastol* 2011; 30(106): 37-52.
 18. Cogorno L, Isetta J, Uriburu J, Candás G, Sardi J, Vuoto H, Bernabó O. Reconstrucción mamaria con colgajo TRAM del Hospital Británico de Buenos Aires. *Rev Arg Mastol* 2005; 24(84): 180-193.

DEBATE

Dr. Dávalos: Primero quiero felicitarlos por el trabajo, me parece muy bueno. Creo que lo que hacen es muy importante porque evitan la enfermedad torácica y evitan a la señora una muerte peor. Respecto a que no mejoran la sobrevida eso habría que verlo, porque tendría que compararlo con un grupo similar al que no le hubieran hecho la mastectomía. Si aún en el estadio IV dicen que el tratamiento local mejora

la sobrevida. Usted tiene una idea de que no mejora la sobrevida, pero eso estaría por verse. Yo creo que lo que hacen está perfectamente bien hecho y habría que ver, comparando con un grupo similar sin operación, si la sobrevida es igual o mejor.

Dr. Allemand: Una pregunta geográfica, ¿dónde es el hospital?

Dr. Sánchez: El Hospital está en el límite entre lo que serían los Partidos de Quilmes y Florencio Varela.